

# みのんだ だより

## 8月号

### VOL.92

医療法人方佑会 植木病院  
令和2年8月1日発行

## 消化器内科に 内視鏡検査



## のことを聞いてみた

消化器内科 田中淳二=監修

胃の検査でバリウムの検査と内視鏡検査はどう違うの？



バリウムの検査は、食道や胃の粘膜面の凹凸に付着したバリウムのはじきやたまりを、X線で写しだして見る検査になります。  
内視鏡検査は、直接内視鏡で食道や胃の粘膜面を観察することができ、直接見ていることから病変の有無がはっきりします。観察のみで診察が困難な場合や、確定診断・除外診断のために細胞をとることもできます。また、出血病変がある場合は止血術、異物などがあれば摘出することも可能で、診断だけでなく治療することもできます。適切に鎮静剤などを使用すれば、高齢の方やからだの不自由な方、日常生活に介助を必要とするような方にも安全に行うことができる検査です。

胃の内視鏡検査って怖くないですか？



歯みがきの時にすぐに「オエッ」となってしまう方は、口からの経口内視鏡検査はしんどいかもしれません。この場合は鎮静剤という麻酔のお薬を点滴しながら受けていただくか、もしくは嘔吐反射が少ない鼻からの経鼻内視鏡検査を受けるかのどちらかを選ぶことになります。どちらの検査も比較的楽に受けることができます。  
ただし、鎮静剤を使用する場合、検査後1時間～2時間は休憩していただいてから帰宅することになり、経鼻内視鏡の場合、鼻が狭い方や出血しやすい方にはかえって辛いこともあります。検査前に十分に医師と相談すれば、決して怖い検査ではありません。

最近よく胸やけをします。何が考えられますか？



逆流性食道炎（びらん性胃食道逆流症や非びらん性胃食道逆流症）が考えられます。また、機能性胃腸症も多い病気です。食道がんや胃がん、消化性潰瘍（胃潰瘍や十二指腸潰瘍）などの可能性もあるので、症状が続く場合は上部消化管内視鏡検査を受けることをおすすめします。

大腸ポリープはがんになると聞いたのですが本当ですか？



大腸ポリープには腫瘍性の腺腫と非腫瘍性のものがあります。腺腫は年月が経つと腺腫内癌となり、さらに完全がんとって浸潤し転移していきます。よって、腺腫であれば大きさが5mm以上から内視鏡的治療の適応を考慮し、がんになるまでに治療する予定を立てることになります。

便に血が混じっていたのですが何が考えられますか？



大腸がんや大腸ポリープ（腺腫など）、痔核、直腸潰瘍、腸炎（感染性腸炎や潰瘍性大腸炎などを含む）などが考えられます。血便が出たらまず受診してください。正しい診断のために医師の診察を受け、大腸内視鏡検査を受けるようにしましょう。



### 内視鏡検査担当医

	午前診	午後診
胃内視鏡検査 S-CF（大腸）		T-CF（大腸）

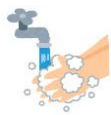月曜日	田中	—
火曜日	寺垣	田中
水曜日	—	藪田
木曜日	藪田	寺垣
金曜日	田中	田中
土曜日	寺垣	

検査は全て予約制です



### 新型コロナウイルス感染症の 感染が拡大しています

手洗い



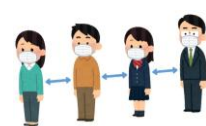
マスクの着用や  
咳エチケットを守る



人混みや接触を避ける



人との距離をとる



感染予防対策に取り組みましょう